

УДК 616.151.5-053.31-072.7
DOI 10.31379/2411.2616.15.1.6

АКТУАЛЬНЫЕ ПРОБЛЕМЫ КОНТРОЛЯ СИСТЕМЫ ГЕМОСТАЗА У НОВОРОЖДЕННЫХ И НЕДОНОШЕННЫХ ДЕТЕЙ

В. В. Тополенко

Одесский национальный медицинский университет

УДК 616.151.5-053.31-072.7
DOI 10.31379/2411.2616.15.1.6

АКТУАЛЬНІ ПРОБЛЕМИ КОНТРОЛЮ СИСТЕМИ ГЕМОСТАЗУ У НОВОНАРОДЖЕНИХ І НЕДОНОШЕНИХ ДІТЕЙ

В. В. Тополенко

У статті розглянуті найбільш актуальні проблеми неонатології на сьогоднішній день - тромбоеморрагічні ускладнення, які є одними з основних причин смерті або інвалідності новонароджених.

Також, визначено актуальність доклінічного виявлення порушень в системі гемостазу у новонароджених, що дозволяє своєчасно провести адекватну корекцію виявлених порушень з метою значного зниження ризику ускладнень. Освітлено напрямок вирішення проблем сучасної «класичної» лабораторної методології виявлення порушень стану системи РАСК, що дозволяє уникнути ятрогенних наслідків забору великих обсягів крові у новонароджених і недоношених дітей.

Ключові слова: система гемостазу, тромбоцити, новонароджені, п'єзотромбоеластографія.

UDC 616.151.5-053.31-072.7
DOI 10.31379/2411.2616.15.1.6

ACTUAL PROBLEMS OF HEMOSTASIS SYSTEM MONITORING IN NEWBORNS AND PREMATURE CHILDREN

V. Topolenko

The article discusses the most relevant problems of neonatology today – thrombohemorrhagic complications, which are one of the main causes of death or disability of newborns.

The relevance of preclinical detection of disorders in the hemostatic system in newborns was determined, which allows timely adequate correction of the revealed violations in order to significantly reduce the risk of complications.

The direction of solving the problems of the modern “classical” laboratory methodology for identifying violations of the state of the regulation system of the state of aggregation of blood, which avoids the iatrogenic consequences of taking large volumes of blood in newborns and premature babies, is highlighted.

Keywords: hemostatic system, platelets, newborns, piezothromboelastography.

Одной из наиболее актуальных проблем неонатологии на сегодняшний день являются состояния новорожденных и особенно недоношенных, связанные с нарушением системы гемостаза и как следствие тромбоеморрагические осложнения.

К моменту рождения гемостаз новорожденных в целом сформирован, однако характеризуется гиперкоагуляцией в сочетании со сниженной функциональной активностью тромбоцитов, причем некоторые функциональные реакции тромбоцитов еще более снижены у недоношенных. (Pediatric Research, 2019). В последующие 2–3 суток усиливается общая гипокоагуляция и гипоагрегация. Все эти сдвиги в совокупности с влиянием возможной сопутствующей патологии, особенно у недоношенных новорожденных, обуславливают меньшую устойчивость системы гемостаза, значительно большую частоту как кровоточивости, так и внутрисосудистого свертывания крови. К таким нарушениям могут привести сама глубокая недоношенность, гипоксия, ацидоз, сепсис, тяжелый резус-конфликт, РДС и другое.

Согласно литературным данным, выраженность изменений системы первичного гемостаза в период новорожденности напрямую зависит от гестационного возраста. У недоношенных новорожденных в еще более значительной степени снижена функциональная активность тромбоцитов, что является фактором риска развития, в первую очередь, тяжелых внутрижелудочковых кровоизлияний. Кроме того, у них наблюдается более выраженное снижение уровня прокоагулянтов и антикоагулянтов, вследствие чего у этих детей существенно возрастает риск любых геморрагических осложнений.

Нарушения системы свертывания крови — одна из основных причин смерти или инвалидности новорожденных. Летальность от осложнений, связанных с нарушением гемостаза в неонатальный период, составляет от 6 до 16,5 %. Практически любой патологический процесс в организме новорожденного влечет за собой значительные сдвиги в системе РАСК.

Раннее доклиническое выявление нарушений в системе гемостаза у новорожденных позволяет своевременно провести адекватную коррекцию выявленных нарушений с целью предотвращения развития геморрагического и тромботического синдромов, что значительно облегчает клиническое течение основного заболевания, снижает риск осложнений и улучшает прогноз последующего качества жизни.

Современная оценка гемостаза включает анализ следующих лабораторных показателей: общий анализ крови с лейкоцитарной формулой, длительность кровотечения, протромбиновое время, протромбиновый индекс, международное нормализованное отношение (МНО), активированное парциальное тромбoplastиновое время (АПТВ), тромбиновое время, фибриноген, D-димер.

Данные тесты дают приблизительную характеристику гемостатического потенциала, представление о том, что происходит до образования сгустка, но не описывают происходящего после выпадения фибрина (нарастание величины сгустка, увеличение его прочности, последующее разрушение). К тому же, проведение требуемых лабораторных исследований системы гемостаза в ранний неонатальный период и их клиническая оценка сопряжены со значительными трудностями. Прежде всего, это связано с сложностью получения необходимого количества крови для исследования. В максимальной степени такая сложность выражена при работе с недоношенными новорожденными и особенно с детьми с экстремально низкой массой тела при рождении. У новорожденных детей капиллярная сеть плохо развита, периферические сосуды мелкого калибра, просвет венозных сосудов маленький, а кровь вследствие высокого содержания клеточных элементов обладает повышенной вязкостью.

По рекомендациям ВОЗ разовая доза отбираемой крови не должна превышать 5% ОЦК в течение 24 часов и 10% ОЦК в течение 8 недель. У ребенка с весом при рождении 600-700 г ОЦК составляет 90-100 мл на килограмм веса, т.е. ВСЕГО около 55-65 мл крови! Теперь определим рекомендуемый объем разового забора – 2,5 мл, максимального объема – 5-6 мл. Хотелось бы чтобы было так! Однако реалии отечественной лабораторной методологии таковы: основные биохимические показатели требуют забора 2,5 мл, общий анализ крови – 0,5 мл, коагулограмма – 2,5 мл, трансаминазы – 0,5-0,7 мл, электролиты – 0,7-1 мл, посев крови – 2 мл. Итого при первичном обследовании необходимо получение 5-6 мл крови. И это только минимальный объем забора крови одного дня!

В связи с необходимостью получения сыворотки из образца полученной крови, потребность в объеме цельной крови может возрастать при высоком гематокрите. А если в результате первичного обследования выявляются отклонения в свертывающей системе крови, низкая глюкоза или белок, требующие коррекции и последующего ежечасного и ежедневного контроля корригируемых показателей, суммарный объем забираемой крови увеличивается в разы! Превышение разовых доз отбираемой крови нежелательно, так как это может привести к развитию анемии у новорожденных.

Среднее время пребывания в отделении интенсивной терапии недоношенного новорожденного с экстремально низкой массой тела – 3-4 недели. Требуемая кратность проведения анализов крови - от нескольких раз в сутки до одного раза в 3-4 суток. Чаще всего после первой недели лечения требуется гемотрансфузия для коррекции анемии. И таких коррекций за все время пребывания может быть 2-3. Вероятность развития анемии возрастает при развитии геморрагического синдрома, ВЖК, ДВС-синдрома.

Не менее значимым является вопрос о контроле адекватности проводимой гемостатической или тромболитической терапии. По литературным данным рекомендуемые дозы, к примеру, свежезамороженной плазмы имеют значительный диапазон (10-50 мл/кг) и не дают четких представлений об адекватной дозе для данного ребенка в данной клинической ситуации. Применение заместительной терапии требует представления о состоянии гемостаза в реальном масштабе времени. Именно такой принцип позволяет дать ответ на вопрос об адекватности дозы, скорости ее введения и кратности повтора.

Существующие на сегодняшний день доступные методы лабораторного контроля состояния системы РАСК дают представление о состоянии свертывающей системы крови на момент исследования и требуют относительно большого объема крови, оценивают лишь некоторые отдельные цепочки коагулологического каскада или уровень отдельных факторов свертывания, но не весь каскад в целом. «Золотой стандарт» - тромбоэластография, не обеспечивает проведение динамического контроля за функциональным состоянием сосудисто-тромбоцитарного, коагуляционного и фибринолитического звеньев системы гемостаза (Рис. 1).

В контексте выше сказанного особую значимость приобретает технология низкочастотной пьезотромбоэластографии. Данная технология, позволяет графически визуализировать все фазы свертывания цельной крови (Рис. 2) в режиме реального времени и количественно определять интенсивность про- и антикоагулянтного потенциала. А также данный метод позволяет проводить дина-

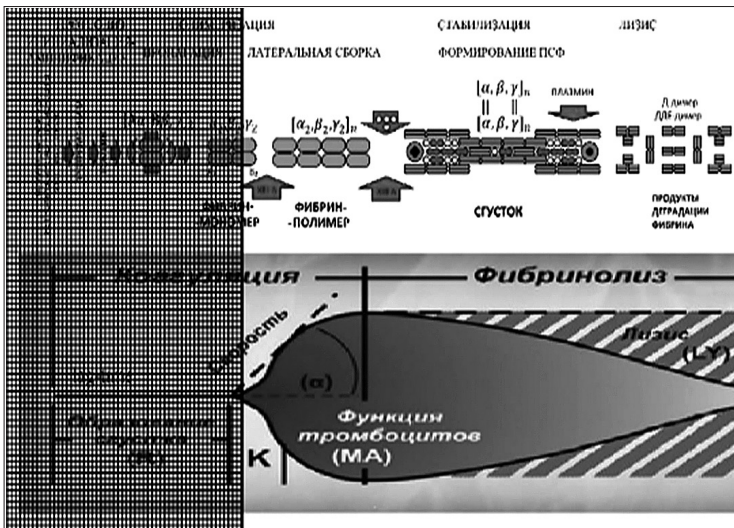


Рис. 1. «Слепая зона» отображения инициализации свертывания при тромбозеластографии

мическую оценку эффективности проводимой терапии – основу профилактики и лечения тромбогеморрагических осложнений.

Аппаратно-программный комплекс АРП-01М, «Меднорд» предназначен для исследования процесса гемокоагуляции цельной крови, оценки изменений вязкоупругих свойств сгустка в ходе полимеризации фибрина и образования поперечных межмолекулярных связей, его ретракции и последующего лизиса (Рис. 3). Принцип действия аппарата основан на регистрации изменения сопротивления исследуемой среды резонансным колебаниям иглы резонатора, закрепленной на пьезоэлектрическом элементе и опущенной в кювету с кровью пациента. Все вычисления, вывод графиков и параметров исследований, а также управление работой комплекса выполняет компьютер, который использует специализированную компьютерную программу «ИКС ГЕМО-3».

К существенным преимуществам данной технологии следует добавить простоту в работе, отсутствие необходимости привлечения врачей-лаборантов для

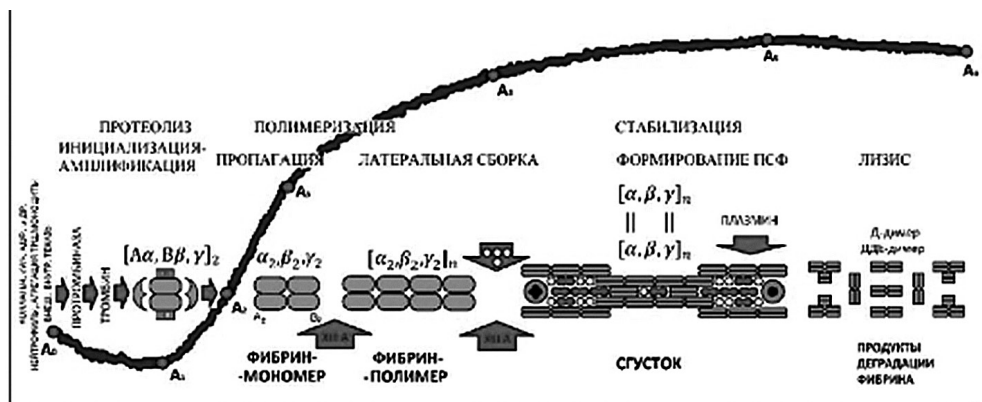


Рис. 2. Диапазон чувствительности низкочастотной пьезотромбозеластографии



Рис. 3. Аппаратно-программный комплекс АРП-01М, «Меднорд» с программой «ИКС ГЕМО-3»

проведения исследования, оперативность в получении полного представления о состоянии системы РАСК (полный цикл исследования занимает 30 мин., но 90% информации доступно для анализа уже через 15 мин), отсутствие необходимости в дорогостоящих реактивах и преаналитической подготовке образца, малый объем требуемой для анализа венозной крови (0,45 мл).

С точки зрения аналитической простоты, данному методу нет равных. Анализ графического представления полученных результатов позволяет провести оценку системы гемостаза навскидку (Рис. 4).

Опыт клинического применения.

Ребенок К. родившийся от 2 беременности 2 преждевременных родов путем кесарева сечения в гестационном возрасте 32 недели, с весом 1595 г, поступил в отделение на 2 сутки жизни.

Факторы риска: рубец на матке, угроза прерывания беременности (кровотечение) на 6 и 14 неделе.

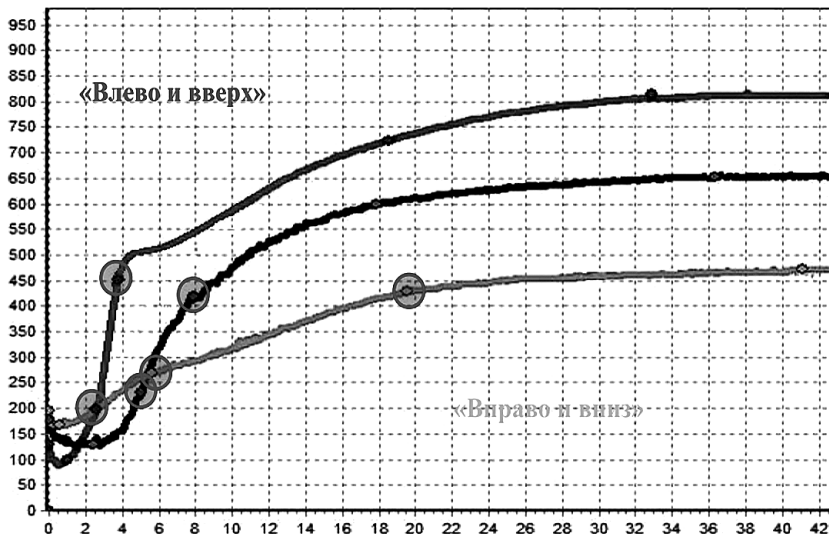


Рис. 4. Принципы визуального анализа графического представления результатов исследования

На момент рождения состояние тяжелое, оценка по шкале Апгар – 3 б., выраженная дыхательная недостаточность. В родзале произведена интубация трахеи с переводом на аппаратную ИВЛ. При лабораторном исследовании выявлен выраженный лейкоцитоз со сдвигом лейкоцитарной формулы влево до юных форм, ЦРБ +++, протромбиновое время – 30 сек, протромбиновый индекс – 53%, АПТВ – 48 сек, МНО – 1,96.

Со вторых суток отмечается геморрагический синдром в виде желудочно-кишечного кровотечения.

Выставлен диагноз: ВУИ: Врожденная пневмония, ДН III ст. Геморрагический синдром: ЖКК.

При поступлении в ОАИТН проведено исследование состояния системы гемостаза на пьезотромбоэластографе АРП-01М, «Меднорд».

Выявлены графические явления пипокоагуляции, расцененные как ДВС-синдром. В плане гемостатической терапии назначена свежемороженая плазма (Рис. 5). Геморрагический синдром купирован в течение суток.

Ребенок Г., родившийся от 1 беременности 1 преждевременных родов естественным путем в гестационном возрасте 33 недели с весом 1320 г, поступил в отделение на 3 сутки жизни.

Факторы риска: дисфункция плаценты, угроза прерывания беременности в 20 недель, преждевременные роды.

На момент рождения состояние тяжелое, оценка по шкале Апгар – 6 б., дыхательная недостаточность. В родзале начата ингаляция кислорода через маску. При лабораторном исследовании изменений лейкоцитарной формулы не выяв-

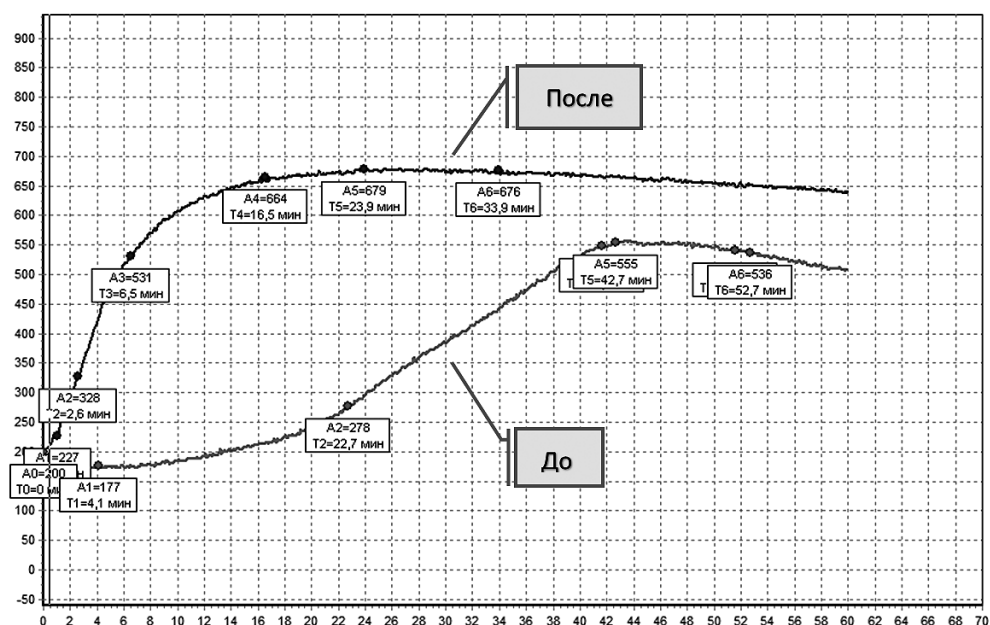


Рис. 5. Динамика графического отражения состояния системы РАСК при терапии ДВС-синдрома

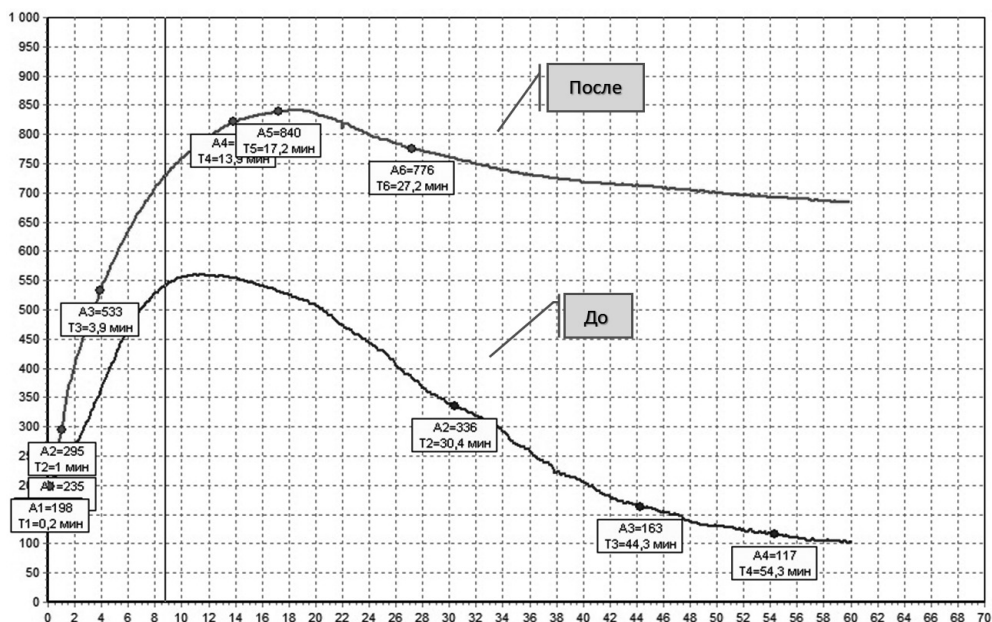


Рис. 6. Динамика графического отражения состояния системы РАСК при терапии гиперкоагуляции с вторичным фибринолизом

лено, Ht-56%, ЦРБ (-), протромбиновое время – 22 сек, протромбиновый индекс – 50%, АПТВ – 40 сек, МНО – 1,8.

Выставлен диагноз: РДС: рассеянные ателектазы легких, ДН II ст.

На момент поступления в ОАИТН отмечается геморрагический синдром в виде желудочно-кишечного кровотечения, явления дефицита ОЦК – симптом белого пятна 5 сек.

Проведено исследование состояния системы гемостаза на пьезотромбоэластографе АРП-01М, «Меднорд». Выявлены графические признаки гиперкоагуляции с вторичным фибринолизом. В плане терапии назначена инфузионная терапия в режиме регидратации, препарат транексамовой кислоты (Рис. 6).




Рис. 7. Диапазон амплитудно-хронометрических показателей НПТЭГ у новорожденных без патологии

Данные примеры наглядно демонстрируют сходную клиническую картину геморрагических проявлений с совершенно разным механизмом их развития. Традиционные лабораторные методы оценки состояния системы РАСК не дают однозначного представления об этих механизмах. Данные, полученные при использовании низкочастотной пьезотромбоэластографии, выявляют звенья нарушенной системы гемостаза и позволяют в кратчайшие сроки определиться с тактикой проведения адекватной гемостатической или антитромботической терапии.

Однако следует заметить, что данные о применении низкочастотной пьезотромбоэластографии в раннем неонатальном периоде весьма малочисленны. В то же время тромбогеморрагические нарушения вносят существенный вклад в формирование здоровья ребенка. Все это определяет значительную актуальность исследований применения метода НПТЭГ у новорожденных. К основным перспективным направлениям изучения применения данной методики в этом возрастном периоде относятся определение референсных значений нормокоагуляции (Рис. 7).

ЛИТЕРАТУРА

1. McBride K. *Phlebomy Handbook: Blood Collection Essentials*. 6th ed. Upper Saddle River, NJ:Prentice Hall. 2003
2. A.R. Brisson. Максимальные объемы образцов крови (дети <14 лет). *Pediatrics*. 2012.
3. Howie S.R.C. Объемы проб крови при исследовании здоровья детей: обзор безопасных доз. *Bull WHO*. 2011
4. Третьякова, О. С. Особенности системы гемостаза в неонатальном периоде // *Дитячий лікар*. 2011
5. Тютрин И.И., Удут В.В. Низкочастотная пьезотромбоэластография цельной крови: алгоритмы диагностики и коррекции гемостазиологических расстройств. 2016
6. Геморрагические синдромы у новорожденных, И. Е. Волчанский, М. А. Моргунова. *Вестник ВолГМУ*. 2007

REFERENCES

1. McBride, K. *Phlebomy Handbook: Blood Collection Essentials*. 6th ed, Upper Saddle River, NJ:Prentice Hall, 2003, p. 458.
2. Brisson, A.R. Maximum volumes of blood samples (children <14 years old). *Pediatrics*, 2012.
3. Howie, S.R.C. Blood sample volumes in a children's health study: a review of safe doses. *Bull WHO*, 2011.
4. Tretyakova, O.S. Features of the hemostatic system in the neonatal period. [Osobennosti sistemy gemostaza v neonatal'nom periode]. *Dityachiy likar*, 2011, vol. 1 (8), pp. 26-34. In Russ.
5. Tyutrin, I.I., Udut, V.V. Low-frequency piezotromboelastography of whole blood: algorithms for the diagnosis and correction of hemostasiological disorders. [Nizkochastotnaya p'yezotromboelastografiya tsel'noy krovi: algoritmy diagnostiki i korrektsii gemostaziologicheskikh rasstroystv.]. 2016
6. Volchansky, I. Ye., Morgunova, M. A. Hemorrhagic syndromes in newborns. [Gemorragicheskiye sindromy u novorozhdennykh.] *Bulletin of VolSMU*, 2007. In Russ.

Надійшла до редакції 11.11.2019

Рецензент д-р мед. наук, проф. Ю.Ю. Кобеляцький,

дата рецензії 17.11.2019